

Uso de morfina intratecal en artrodesis lumbar

Uso da morfina intratecal na artrodese lombar

Intrathecal morphine in lumbar spine fusion

Ronald Schulz Ibaceta¹

Nicolás Macchiavello Cornejo¹

Sergio Ramirez²

Jaime Escobar³

Marcos Ganga Villagrán¹

Hermann Schulz⁴

RESUMEN

Objetivo: determinar la eficacia y la seguridad del uso de morfina intratecal, en bajas dosis, en pacientes sometidos a cirugía de instrumentación y artrodesis lumbar. **Métodos:** estudio prospectivo, randomizado, ciego y controlado. Fueron utilizados dos grupos de pacientes: Grupo Estudio, que recibió morfina intratecal al final de su cirugía, y Grupo Control que sólo recibió el protocolo de analgesia estándar. **Resultados:** se encontraron diferencias significativas en la escala visual análoga (EVA) entre los dos grupos a las 12 horas postoperatorias. La EVA en reposo promedio del Grupo Estudio fue de 2,15 cm y el del Grupo Control, 5 cm ($p=0,013$). En actividad, el Grupo Estudio presentó una EVA promedio de 4,36 cm, y el Grupo Control 6,9 cm ($p=0,029$). No se encontraron diferencias en relación a las complicaciones entre los dos grupos. **Conclusión:** el uso de morfina intratecal, en bajas dosis, es seguro y efectivo en el control del dolor en las primeras 12 horas postoperatorias en cirugía de artrodesis lumbar.

RESUMO

Objetivo: determinar a eficácia e a segurança do uso da morfina intratecal, em baixas doses, em pacientes submetidos à cirurgia de instrumentação e artrodese lombar. **Métodos:** estudo prospectivo, randomizado, cego e controlado. Foram utilizados dois grupos de pacientes: Grupo Estudo, que recebeu morfina intratecal no final da cirurgia e o Grupo Controle, que recebeu somente o protocolo de analgesia padrão. **Resultados:** foram encontradas diferenças significativas na escala visual analógica (EVA) entre os dois grupos às 12 horas pós-operatórias. A EVA em repouso, em média, do Grupo Estudo foi de 2,15 cm e do Grupo Controle, 5 cm ($p=0,013$). Durante atividade, o Grupo Estudo apresentou uma EVA de aproximadamente 4,36 cm e no Grupo Controle, 6,9 cm ($p=0,029$). Não foram encontradas diferenças com relação às complicações entre os dois grupos. **Conclusão:** o uso de morfina intratecal, em baixas doses, foi seguro e efetivo no controle da dor nas primeiras 12 horas pós-operatórias na cirurgia de artrodese lombar.

ABSTRACT

Objective: to determine the efficacy and safety of low-dose intrathecal morphine use in lumbar instrumented arthrodesis. **Methods:** prospective, randomized, blind and controlled study, comparing two groups of patients, with and without the administration of intrathecal morphine at the end of surgery. **Results:** statistically significant differences were found in the visual analogue score (VAS) between the two groups, 12 hours after surgery. Average VAS (at rest) in the Study Group was 2.15 cm versus 5 cm in the Control Group ($p=0.013$). In activity, average VAS in the Study Group was 4.36 cm and in the Control Group, 6.9 cm ($p=0.029$). No differences were found when comparing complication rates. **Conclusion:** the use of low-dose intrathecal morphine in instrumented lumbar arthrodesis, for postoperative pain management, is safe and effective.

Study carried out at Medical School, Universidad de Chile, Chile.

¹Spine Unit. Orthopaedics Department. Hospital Clínico Universidad de Chile, Chile.

²Intern. Medical School, Universidad de Chile, Chile.

³Anesthesiologist. Anesthesiology Department. Hospital Clínico Universidad de Chile, Chile.

⁴Medical Student. Medical School, Universidad de los Andes, Chile.

Recibido: 21/7/2009

Acepto: 30/10/2009

DESCRIPTORES: Fusión vertebral/instrumentación; Morfina/administración & dosificación; Morfina/efectos adversos; Dolor postoperatorio/etiología; Dolor postoperatorio/prevención & control

DESCRITORES: Fusão vertebral/instrumentação; Morfina/administração & dosagem; Morfina/efeitos adversos; Dor pós-operatória/etiologia; Dor pós-operatória/prevenção & controle

KEYWORDS: Spinal fusion/instrumentation; Morphine/administration & dosage; Morphine/adverse effects; Pain, postoperative/etiology; Pain, postoperative/prevention & control

INTRODUCCIÓN

El manejo del dolor postoperatorio es tal vez uno de los desafíos más importantes a los que se ve enfrentando el equipo médico de los pacientes que han sido sometidos a una cirugía. Este no sólo repercute sobre la sensación de bienestar del paciente, si no que también se asocia a una mayor morbi-mortalidad¹, puede alterar la respuesta inmune² y, en pacientes senescentes, aumenta el riesgo de delirio³. Existen distintas alternativas para el manejo del dolor postoperatorio; entre ellas hay el uso de antiinflamatorios no esteroideos (AINES) y opioides sistémicos, anestésicos y opioides vía epidural o intratecal, así como bloqueos regionales.

Cada una de éstas alternativas presenta las ventajas y desventajas propias del medicamento y la vía por la que se utiliza. El uso de opioides por vía sistémica puede provocar sedación, náuseas, vómitos, depresión respiratoria, reducción de la motilidad intestinal, adicción, retención urinaria, entre otras⁴. El uso de anestésicos regionales conlleva el riesgo de una alteración neurológica que puede interferir con el diagnóstico precoz y el manejo de complicaciones perioperatorias.

En el caso de la morfina, diferentes estudios han demostrado que sus receptores se encuentran localizados en el tejido cerebral y en la médula espinal⁵⁻⁷ y que su efecto analgésico estaría mediado por receptores pre- y post-sinápticos en las células de la asta dorsal y a niveles supraespinales.

Específicamente en la cirugía de artrodesis lumbar, la exposición de la columna por abordaje posterior facilita la colocación de morfina intratecal, la que podría actuar directamente sobre las astas dorsales en la zona operatoria. La vía intratecal parecería ser superior a la peridural, pero sus complicaciones aumentan en la medida que aumenta la dosis utilizada. Es por esto que nos planteamos las siguientes interrogantes: ¿es la morfina intratecal eficaz, a bajas dosis, en el control del dolor postoperatorio?; ¿es segura?. Mediante el presente estudio, se buscó determinar la eficacia y la seguridad del uso intratecal de morfina en pacientes sometidos a cirugía de columna.

MÉTODOS

Estudio prospectivo, randomizado, ciego y controlado. Veinte nueve pacientes sometidos a cirugía de instrumentación y artrodesis lumbar fueron divididos en dos grupos: el primer grupo, denominado Grupo Estudio,

recibió morfina intratecal al finalizar su cirugía, antes del cierre de la herida; y el segundo, denominado Control, no. La selección de los pacientes asignados a cada grupo fue mediante randomización al azar. Los pacientes no tuvieron acceso a información que les permitiera saber a qué grupo correspondían. Los criterios de exclusión fueron: embarazo, lactancia, infección, paresia de extremidades inferiores, antecedentes de alergia y durotomía intraoperatoria. Ambos grupos recibieron la misma analgesia postoperatoria estándar (ketoprofeno 300 mgs + tramadol 200 mgs + droperidol 2,5 mgs en infusión continua endovenosa) y de rescate (PCA de morfina en dosis de 1 mgs con lockout de ocho a diez minutos). El Grupo Estudio recibió, además, un bolo de entre 80 y 150 gamas de morfina intratecal, diluidos en solución fisiológica (volumen total 3 mL) en el intraoperatorio, entre L3 y L5, bajo visión directa, utilizando un trocar punta de lápiz de 27 G.

Un evaluador independiente, ciego, controló el dolor en actividad y en reposo mediante la escala visual análoga (EVA) (0 a 10 cm) a las 12, 24 y 48 horas postoperatorias. Además, se registraron las complicaciones asociadas a la morfina y a la punción lumbar.

Los resultados fueron analizados utilizando el software SPSS 11.0.4, versión para Macintosh. Se calcularon promedios, desviación estándar, y se utilizaron los testes de Wilcoxon y Mann Whitney, con un nivel de significancia igual o menor a 0,05.

RESULTADOS

Trece pacientes (ocho hombres y cinco mujeres) fueron incluidos en el Grupo Estudio y 16 (diez hombres y seis mujeres) en el Grupo Control. Las edades fluctuaron entre los 13 y los 71 años, siendo el promedio 49 en el Grupo Estudio y 44 en el Control. Las patologías fueron: espondilolistesis (24%), hernias del núcleo pulposo (21%), fracturas (14%), osteocondrosis (14%), estenosis (10%), síndrome post-nucleotomía (10%) y escoliosis (7%). La distribución según tipo de cirugía se resume en la Tabla 1.

En relación al dolor postoperatorio, los resultados mostraron que en reposo a las 12 horas, la EVA promedio del Grupo Estudio fue de 2,15 cm, y del Grupo Control fue 5 cm (p=0,013). En actividad, el Grupo Estudio presentó una EVA promedio de 4,36 cm y el Grupo Control, 6,9 cm (p=0,029).

TABLA 1 – Distribución por tipo de cirugía

Origen		Cirugía					Total
		Espondilodesis posterior	Nucleotomía	PLIF	Reemplazo vertebral	TLIF	
Origen	Control	3	1	1	3	8	16
	Caso	2	1	1	1	8	13
Total		5	2	2	4	16	29

TABLA 2 – Complicaciones postoperatorias

Origen		Complicaciones					Total	
		Náuseas	Prurito	Retención urinaria	Hipotensión	Delirio		Cefalea
Origen	Control	3	1				1	5
	Caso	3		1	1	1		6
Total		6	1	1	1	1	1	11

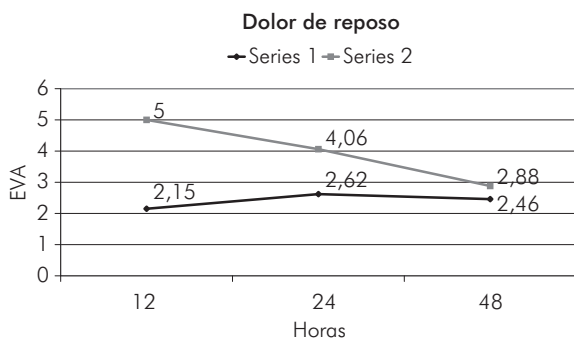


Figura 1
Curva de dolor en reposo desde las 12 a las 48 horas de operado

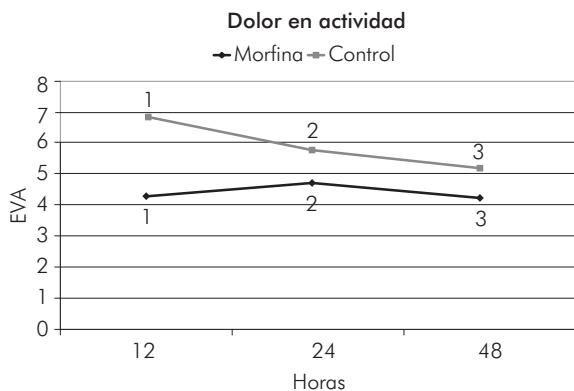


Figura 2
Curva de dolor en actividad desde las 12 a las 48 hrs de operado

En los siguientes controles, las medias de dolor fueron siempre menores en el grupo tratado con morfina, pero no alcanzaron la significancia estadística (Figuras 1 y 2).

Las complicaciones relacionadas con el uso de la morfina fueron similares en ambos grupos e incluyeron: náuseas, retención urinaria, hipotensión, prurito, cefalea y delirio (Tabla 2). No se registraron complicaciones relacionadas con la punción.

DISCUSIÓN

En los años 1970 se encontraron receptores de morfina en el tejido cerebral y de la médula espinal^{5,6}. Estudios en animales demostraron las propiedades analgésicas de la morfina usada vía intratecal^{8,9}. Wang y, posteriormente, otros autores demostraron que esta vía de administración en humanos es exitosa^{4,10}. Se piensa que el efecto analgésico es mediado por receptores pre- y post-sinápticos en la sustancia gelatinosa de las células de la asta dorsal espinal, y a niveles supraespinales^{7,8,11}.

La vía intratecal para la administración de morfina local en cirugía lumbar es aparentemente superior a la peridural, ya que tendría menor riesgo de infección, no existe dilución del medicamento en el hematoma y no existe pérdida posterior por los drenajes. Asimismo, la distribución del fármaco en el espacio epidural es variable e impredecible, como resultado de la dilución de éste en el hematoma operatorio.

En la literatura se describe el uso de dosis de morfina intratecal que varía entre los 250 a 2.500 gamas, siendo la dosis habitual entre 250 y 500 gamas. Ziegeler et al.⁴ demostraron que dosis de 400 gamas tienen suficiente efecto analgésico, con una baja tasa de complicaciones, ninguna de ellas severa. Debido a que la morfina es un opioide hidrofílico con una alta afinidad por sus receptores, su uso por vía intratecal tiene una latencia clínica de 45 a 75 minutos, y una larga duración (hasta 24 horas)¹².

El ajustar la dosis según el peso del paciente es controversial. Se ha demostrado que el volumen del líquido cefalorraquídeo es inversamente proporcional al índice de masa corporal, sin embargo existen diversas patologías que pueden modificar este volumen¹³. Por otra parte, Eisenach et al. pudo demostrar que la distribución de la morfina intratecal no se correlaciona con el volumen del líquido cefalorraquídeo, peso o estatura del paciente¹⁴. De este modo, el ajuste de la dosis según peso del paciente no permitiría asegurar un efecto clínico predecible.

La relación entre la dosis y el efecto parece tener su techo en las 500 gamas; sobre esta dosis se obtiene el mismo

efecto analgésico pero aumentan las complicaciones^{10,12}. Dosis superiores a 1.000 gamas se asocian a complicaciones severas. A la luz de los resultados expuestos, fue demostrado que el uso de dosis bajas de morfina intratecal (80 a 150 gamas), en cirugía de artrodesis lumbar, permite obtener excelentes resultados en el manejo del dolor postoperatorio, especialmente dentro de las primeras 12 horas. En este rango de dosis, las complicaciones asociadas al uso de la morfina no aumentan en forma significativa, en relación a las mismas en pacientes que no la recibieron, lo que da seguridad para la utilización de ésta.

Ross et al.¹⁵, en un estudio prospectivo, controlado, doble ciego, compararon dosis de morfina intratecal de 125, 250 y 500 gamas, con un placebo. Él publica que dosis de 125 gamas no tienen efecto superior al del placebo. Concluye que en pacientes jóvenes y sanos debieran usarse dosis de 250 a 500 gamas, mientras que en pacientes ancianos o con comorbilidad debiera usarse la dosis de 250 gamas. Sin embargo, el estudio de Ross incluye una serie de diversas técnicas quirúrgicas, lo que en cierta medida resta validez a sus conclusiones. En contraposición a los resultados del presente estudio, Boezaart et al.¹⁶, en un estudio en el que compara dosis de morfina de 200, 300 y 400 gamas, observaron que 200 gamas serían insuficientes en el control

del dolor. Sin embargo, el estudio de Boezaart et al. carecían de un Grupo Control. En nuestro conocimiento, este trabajo es el primero en demostrar que dosis tan bajas de morfina bastan para controlar el dolor postoperatorio en los pacientes sometidos a artrodesis de la columna lumbar.

Futuros estudios debieran investigar si el efecto del fentanyl intratecal es equivalente o superior al de la morfina. Hipotéticamente, por su mayor lipofiliidad, debiera de asociarse a un menor riesgo de depresión respiratoria. Chan et al. reportan que dosis de 15 gamas tienen efecto superior al de la morfina, ambos usados por vía intratecal¹⁷.

CONCLUSIÓN

El uso de morfina intratecal en bajas dosis (80 a 150 gamas), en cirugía de artrodesis lumbar, es una herramienta segura y efectiva en el control del dolor en las primeras 12 horas postoperatorias. La duración de su efecto permite reducir el dolor desde el postoperatorio inmediato y hasta las primeras 12 a 24 horas, reduciendo así la necesidad de analgesia adicional durante este período, que usualmente es el de mayor dolor. No obstante, debido al riesgo de extensión rostral de la morfina intratecal, los pacientes debieran ser controlados en una Unidad de Cuidados Intensivos, al menos por 12 horas, por el riesgo de depresión respiratoria.

REFERENCIAS

1. Tsui SL, Law S, Fok M, Lo JR, Ho E, Yang J, Wong J. Postoperative analgesia reduces mortality and morbidity after esophagectomy. *Am J Surg.* 1997;173(6):472-8.
2. Kremer MJ. Surgery, pain, and immune function. *CRNA.* 1999;10(3):94-100.
3. Fong HK, Sands LP, Leung JM. The role of postoperative analgesia in delirium and cognitive decline in elderly patients: a systematic review. *Anesth Analg.* 2006;102(4):1255-66.
4. Ziegler S, Fritsch E, Bauer C, Mencke T, Müller BI, Soltesz S, Silomon M. Therapeutic effect of intrathecal morphine after posterior lumbar interbody fusion surgery: a prospective, double-blind, randomized study. *Spine (Phila Pa 1976).* 2008;33(22):2379-86.
5. Lamotte C, Pert CB, Snyder SH. Opiate receptor binding in primate spinal cord: distribution and changes after dorsal root section. *Brain Res.* 1976;112(2):407-12.
6. Pert CB, Snyder SH. Opiate receptor: demonstration in nervous tissue. *Science.* 1973;179(77):1011-4.
7. Yaksh TL. Opioid receptor systems and the endorphins: a review of their spinal organization. *J Neurosurg.* 1987;67(2):157-76.
8. Yaksh TL, Rudy TA. Analgesia mediated by a direct spinal action of narcotics. *Science.* 1976;192(4246):1357-8.
9. Wang JK. Analgesic effect of intrathecally administered morphine. *Reg Anaesth Pain Med.* 1977;2(3):3-8.
10. Wang JK, Nauss LA, Thomas JE. Pain relief by intrathecally applied morphine in man. *Anesthesiology.* 1979;50(2):149-51.
11. Besson JM, Chaouch A. Peripheral and spinal mechanisms of nociception. *Physiol Rev.* 1987;67(1):67-186. Review.
12. Rathmell JP, Lair TR, Nauman B. The role of intrathecal drugs in the treatment of acute pain. *Anesth Analg.* 2005;101 (5 Suppl):S30-43.
13. Sullivan JT, Grouper S, Walker MT, Parrish TB, McCarthy RJ, Wong CA. Lumbosacral cerebrospinal fluid volume in humans using three-dimensional magnetic resonance imaging. *Anesth Analg.* 2006;103(5):1306-10.
14. Eisenach JC, Hood DD, Curry R, Shafer SL. Cephalad movement of morphine and fentanyl in humans after intrathecal injection. *Anesthesiology.* 2003;99(1):166-73.
15. Ross DA, Drasner K, Weinstein PR, Flaherty JF, Barbaro NM. Use of intrathecally administered morphine in the treatment of postoperative pain after lumbar spinal surgery: a prospective, double-blind, placebo-controlled study. *Neurosurgery.* 1991;28(5):700-4.
16. Boezaart AP, Eksteen JA, Spuy GV, Rossouw P, Knipe M. Intrathecal morphine. Double-blind evaluation of optimal dosage for analgesia after major lumbar spinal surgery. *Spine (Phila Pa 1976).* 1999;24(11):1131-7.
17. Chan JH, Heilpern GN, Packham I, Trehan RK, Marsh GD, Knibb AA. A prospective randomized double-blind trial of the use of intrathecal fentanyl in patients undergoing lumbar spinal surgery. *Spine (Phila Pa 1976).* 2006;31(22):2529-33.

Correspondencia

Ronald Schulz

Servicio de Traumatología

Avenida Santos Dumont, 999 –
Independencia, Chile

Tel.: 56-9-9228-0824

Fax: 56-2-978-8941

E-mail: schulzibaceta@gmail.com